

The Usefulness of Ultrasound Lung Comets Evaluated by Using the Newly-Developed Pocket-Sized Transthoracic Echocardiographic Imaging Device in Patients with Suspected Heart Failure

Author(s) Hiroki Oe, Rika Takemoto, Okayama Univ Hosp, Okayama, Japan; Norihisa Toh, Satoko Ugawa, Yuko Ono, Okayama Univ, Graduate Sch of Med, Okayama, Japan; Nobuhisa Watanabe, Yasuharu Tanabe, Okayama Univ Hosp, Okayama, Japan; Kazufumi Nakamura, Hiroshi Morita, Kuniyoshi Kohno, Kengo Kusano, Hiroshi Ito, Okayama Univ, Graduate Sch of Med, Okayama, Japan

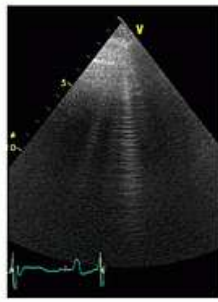
Background: Ultrasound lung comets (ULCs) assessment is simple, fast and clinically useful for the evaluation of pulmonary congestion in patients with heart failure (HF). The aim of this study is to investigate the feasibility and usefulness of recently-developed pocket-sized transthoracic echocardiographic (pTTE) imaging device for the evaluation of ULCs in patients with HF.

Methods: This study consisted of 64 consecutive patients (28 female, 66±15 years) with known or suspected HF. Exclusion criteria included the following: patients with hemodialysis, recent cardiac surgery, known pulmonary diseases. The examination of pTTE was performed with the Vscan (GE Medical Systems). Immediately after pTTE study including the assessment of ULCs, all patients underwent sTTE and ULCs assessment by another sonographer blinded to the results of pTTE study. We defined ULC score according to the number of ULCs observed in each 4 segments (right upper & lower, left upper & lower) of chest wall as follows; None: 0, Mild (the number of ULCs; 0-5): 1, Moderate (6-10): 2, Severe (11-): 3. The sum of these scores in each 4 segments is defined as total ULC score (0-12 points).

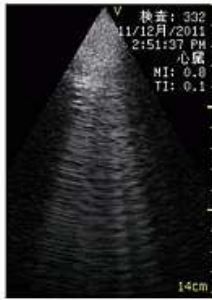Results: ULCs were observed on pTTE in 44 patients (69%), predominantly in right upper segment (33/44; 75%). There was a highly significant correlation between the total ULC score evaluated by pTTE and sTTE ($\rho=0.93$; Spearman, $p<0.0001$). Brain natriuretic peptide (BNP) values were well correlated with ULC score evaluated by pTTE ($\rho=0.63$; Spearman, $p<0.0001$). Higher Boston criteria for diagnosing heart failure scores were associated with higher ULC score evaluated by pTTE. Higher ULC score evaluated by pTTE is associated with higher NYHA class and advanced stage of left ventricular diastolic dysfunction.

Conclusion: Detection of pulmonary congestion using the newly-developed pTTE imaging device in patients with HF is feasible, accurate and useful in the clinical setting.

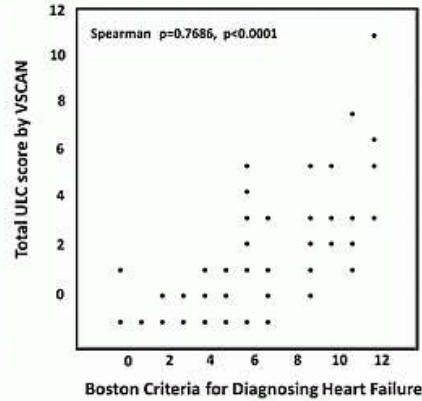
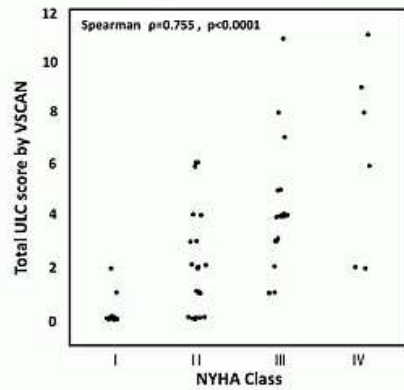
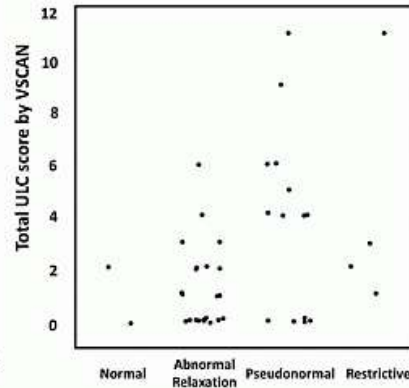
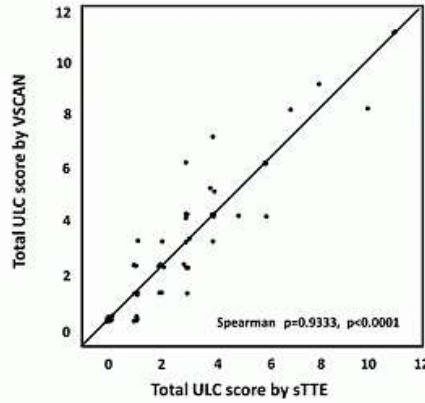
Figure 1.



ULCs by Standard TTE



ULCs by VSCAN



心不全が疑われる患者における新しい携帯型ポケットサイズエコー装置 (Vscan®) を用いた Ultrasound Lung Comets 評価の有用性について

発表者； 麻植浩樹¹、
 共同発表者； 武本梨佳¹、杜 徳尚²、鶴川聡子²、大野佑子²、渡辺修久¹、田辺康治¹、
 中村一文²、森田 宏³、河野晋久²、草野研吾²、伊藤 浩²
¹岡山大学病院 超音波診断センター
²岡山大学大学院医歯薬学総合研究科 循環器内科学
³岡山大学大学院医歯薬学総合研究科 先端循環器治療学講座

【背景】 Ultrasound lung comets (ULCs) の評価は、素早く簡便に行うことができ、心不全患者における肺うっ血の評価に有用であると言われている。また近年、携帯型ポケットサイズエコー装置 (pTTE) の進化がめざましい。本研究の目的は心不全が疑われる患者において pTTE を用いて ULCs を評価、ハイエンドエコー装置 (sTTE) と比較し、その有用性について検討することである。

【方法】 対象は当院において経胸壁心エコー図検査が施行された心不全疑い患者連続 64 名 (女性 28 人、66±15 歳)。維持透析患者、最近心臓手術を受けた患者、既知の肺疾患を有する患者は除外した。pTTE (Vscan : GE Medical Systems) を用いて ULCs の評価を行った後、直ちに sTTE を用いて別の検者が ULCs の評価及び通常検査を行った。ULCs の評価は、仰臥位で胸壁を 4 部位 (胸骨右縁・左縁、上部・下部) に分けし、それぞれの部位における ULCs の数に応じてスコアを None:0、Mild(0-5):1、Moderate(6-11):2、Severe(11-):3

とし、これらの合計スコア (Total ULC score; 0-12 points) を算出した。

【結果】 pTTE による ULCs の観察は全例で可能であった。ULCs は 44 人 (69%) で陽性、多くは胸骨右縁上部で観察された(33/44; 75%)。pTTE による total ULC score は sTTE による評価と有意な相関を認めた (Spearman, $p=0.93$, $p<0.0001$)。また pTTE による total ULC score は BNP 値、Boston criteria for diagnosing heart failure score, NYHA class, 左室拡張機能障害グレードが高度であるほど高値を示した。

【結語】 新しい pTTE を用いた ULCs の評価は、心不全診療において実用可能で有用であると考えられた。

質疑応答

質問 **Ultrasound Lung Comets** の見えるメカニズムは？

応答 心不全で肺うっ血が起こると胸膜下の小葉間隔壁に浮腫 (いわゆる **Kerley** の **B** ラインに相当する) が生じ、この部位での多重反射によりコメットサインが生じると言われる。コメットサインの程度は肺うっ血の程度に相関すると言われている。

質問 レントゲンのうっ血像の程度と **total ULC score** は相関するか？

応答 今回は検討していないが、これまでのハイエンドエコー装置を用いた研究ではコメットサインの程度はレントゲンのうっ血の強さとよく相関すると報告されている。

質問 **Ultrasound Lung Comets** は臥位のみでの評価か、側臥位など他の体位での検討はしていないのか？

応答 本研究はポケットサイズエコー装置を応用することで、外来や往診時などすぐにレントゲン撮影や血液検査ができない状況下での心不全診療におけるコメットサインの評価を想定した。したがってコメットサインの評価を従来の報告によるものよりもなるべく簡略化したいと考え仰臥位のみでの観察とした。