１様式５

SHD経食道心エコー図検査レポート

申請者氏名　（　　）

様式４中の症例番号	*	年　齢	**	性　別	Ⓜ・F
診　断　名	永続性心房細動			疾患分類	弁・心筋・先天性・その他
検査年月日	****/ **/ **	施　設　名	**********		

経食道心エコー図検査所見
細胞外液500ml輸液後に検査を施行した。
検査時血圧：125/65mmHgm，心拍数：72bpm，調律：心房細動
【左心耳】
1. 入口部の大きい左心耳である。135度で左心耳中央から後方にかけて見られる複数の櫛状筋は長く発達し少なくとも３つ以上の分葉を形成している。おそらくブロッコリ型に分類される複雑な形態の左心耳と思われる。Anterior lobeの深さは比較的保たれているが，発達した櫛状筋先端から左心耳入口部までの距離は9mm程度と近接している。デバイス展開時には櫛状筋による干渉が予想される。
2. 左心耳入口部径/深さ（2D画像より計測）
   0度：27.1mm / 26.9mm，45度：21.6mm / 28.1mm，90度：20.3mm / 26.8mm，135度：29.1mm / 30.2mm
   いずれのviewでも左心耳の深さは入口部径とほぼ同等か大である。
   最大左心耳入口部径は29.1mm（135度）であり，経皮的左心耳閉鎖術時には33mmのデバイスが必要と考えられる。
3. 左心耳機能左心耳血流速度は非常に低下（emptying velocity 13cm/s, filling velocity 10cm/s）しており，軽度のもやもやエコーを認めるが，明らかな血栓は認めない。

【その他の所見】
心房中隔に卵円孔開存や心房中隔欠損を認めない。
僧帽弁にリウマチ性変化を認めず，僧帽弁狭窄を認めない
（経僧帽弁血流：E波高65cm/s, E波減速時間234ms，平均圧較差1.2mmHg）。
上行大動脈～大動脈弓部にかけて石灰化プラークが散在しているが，不安定プラークは認めない。

超音波診断	左心耳血栓なし　経皮的左心耳閉鎖術の適応外となり得る所見を認めない

手術所見および経食道心エコー図検査所見と手術所見との対比（参考：経皮的左心耳閉鎖術時のレポート）
左心耳血栓がないことを確認。Short axis/ Bicaval viewのガイド下でmid-inferiorの位置で心房中隔穿刺。
平均左房圧12mmHgと上昇していることを確認後，左心耳サイズを計測（以下，左心耳入口部径/深さ）。
0度：24.0mm / 24.9mm，45度：17.0mm / 23.9mm，90度：17.8mm / 23.2mm，135度：29.3mm / 30.0m
左心耳入口部最大径29.3mmより，33mmデバイスを選択した。
初回の展開後，櫛状筋にデバイスのアンカーがtrapされ展開が不十分となり，後方のlobeはカバーされない形となった。
partial recapture後にやや手前で再度展開したところ，後方のlobeも全てカバーされた状態となった。
【展開後サイズ計測】
0度：28.8mm (圧縮率 13%)　45度：27.4mm (圧縮率 17%)
90度：26.6mm (圧縮率 19%)　135度：29.1mm (圧縮率 12%)
過剰なshoulderの突出やカバーされないlobeもなくデバイス位置は適正であり(P), 複数回のTag testでもデバイス安定しており（A），十分な圧縮あり(S)，デバイス周囲のleak認めず(S)，PASSクライテリアに適合していると考えられたため，デバイスをリリースした。
リリース後もデバイス位置に変化なく，デバイス周囲のleakやデバイスの可動性を認めないことを確認した。
術前後で心膜液の増加なし。残存心房中隔穿刺孔3.2×2.6mm.

最終診断	33mmの経皮的左心耳閉鎖デバイスを留置した

裏面に病態を反映する心エコー図静止画を１～２枚貼付ください。画像からは個人情報を抹消し、画像裏面に申請者氏名を記入しはがれないように貼付すること。画像ファイルからペーストしていただいても結構です。
レポートの質によっては認証医資格を認めないことがありますのでご注意ください。

[写真貼付欄]

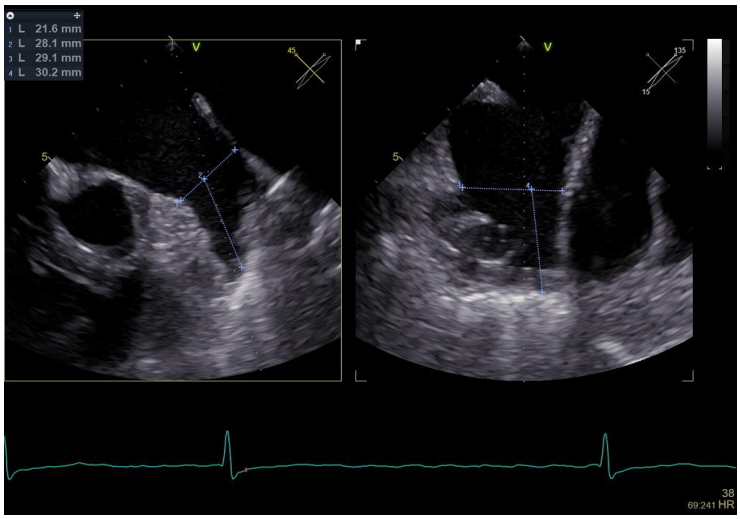
L 21.6 mm
L 28.1 mm
L 29.1 mm
L 30.2 mm
38
69:241 HR

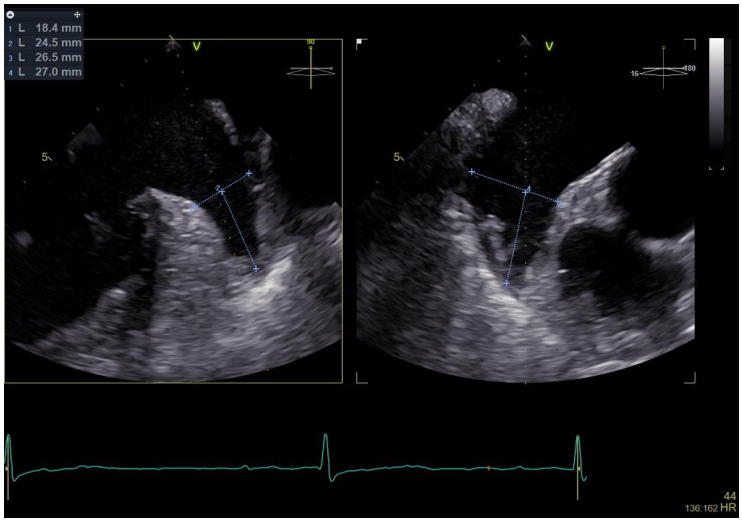
L 18.4 mm
L 24.5 mm
L 26.5 mm
L 27.0 mm
44
136:162 HR

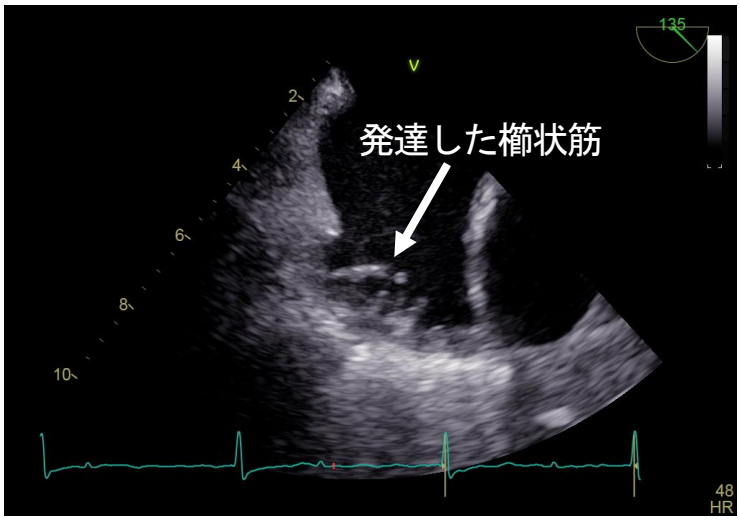
発達した櫛状筋
48
HR