

金賞

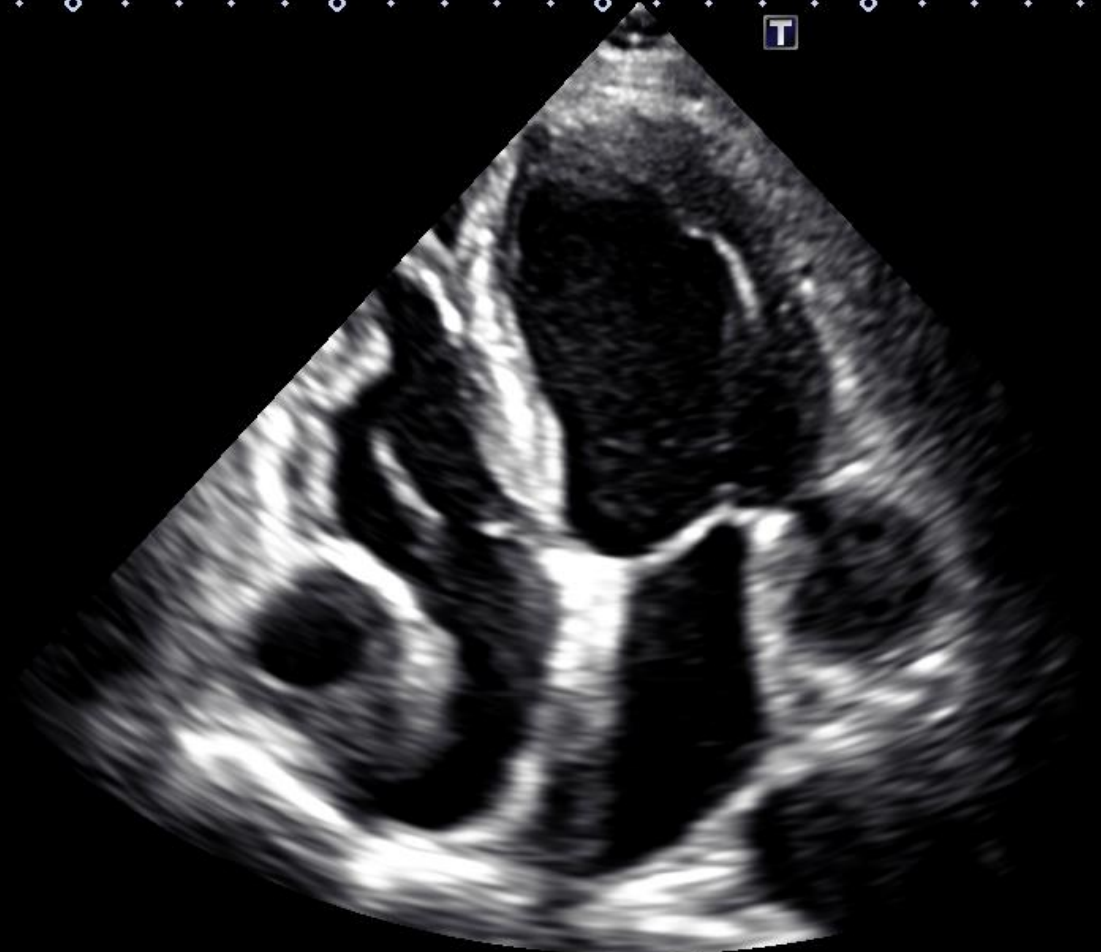「Apical “six” chamber view;
IgG4関連冠動脈周囲炎」

倉田亜由夢先生
(淀川キリスト教病院)

No.38

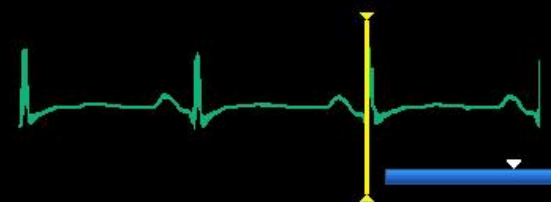HR
66 bpm

Precision+



0
5
10
15
18

MI
(1.6)
i6SX1
T3.0
72 fps
G:80
DR:50
P:9



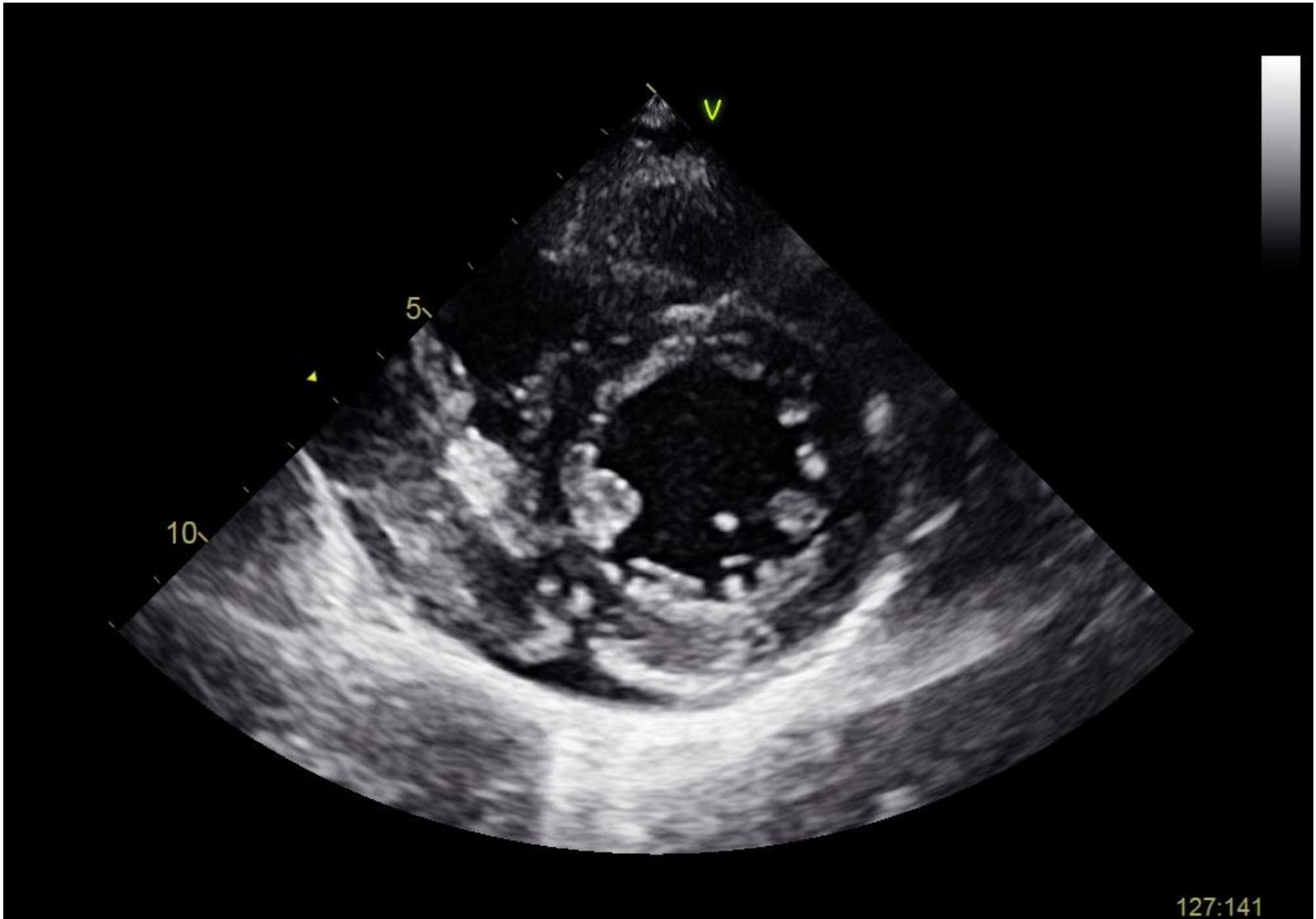
133

銀賞

「その場所はココだ！
金属片が心臓を貫通した部位
を特定した衝撃的な1枚」

村上文崇先生

(前橋赤十字病院心臓血管内科)



銅賞

「巨大な大動脈弁穿孔」

太田光彦先生

(虎の門病院循環器センター内科)

